

# Dentes submetidos a diferentes medicações intracanal

## *Dental subject to different medications*

M. C. A. Braz<sup>1\*</sup>; É. A. Mendes<sup>2</sup> R. T. M. C. Gomes<sup>3</sup>; Í. C. Santos<sup>4</sup>; Â. T. Araki<sup>5</sup>; R. Á. P. Daniel<sup>6</sup>

<sup>1</sup>Doutoranda em Odontologia pela Universidade Cruzeiro do Sul, São Paulo, SP, Brasil: [cleide.braz2011@gmail.com](mailto:cleide.braz2011@gmail.com)

<sup>2</sup>Graduado em Odontologia pelas Faculdades Integradas de Patos-FIP, Patos, PB, Brasil: [edipomendes10@gmail.com](mailto:edipomendes10@gmail.com)

<sup>3</sup>Mestre em Clínica Odontológica pela Universidade Potiguar, UNO, Natal, RN, Brasil: [keltthereza@hotmail.com](mailto:keltthereza@hotmail.com).

<sup>4</sup>Mestrando em Periodontia, Faculdade de Odontologia e Centro de Pós-Graduação São Leopoldo Mandic, CPO-SLMandic, SP, Brasil: [italocardoso1993@hotmail.com](mailto:italocardoso1993@hotmail.com)

<sup>5</sup>Doutora em Odontologia, Universidade Cruzeiro do Sul, USP, São Paulo, SP, Brasil: [\\_a\\_araki@me.com](mailto:_a_araki@me.com)

<sup>6</sup>Doutora em Endodontia, Universidade Potiguar, UNP, Natal, RN, Brasil: [rosangeladavila.12@gmail.com](mailto:rosangeladavila.12@gmail.com)

\* E-mail: [cleide.braz2011@gmail.com](mailto:cleide.braz2011@gmail.com)

(Recebido em 10 de abril de 2016; aceito em 24 de maio de 2017)

## RESUMO

**Introdução:** Nos casos de necrose pulpar, onde os microrganismos de maior virulência sobrevivem no interior do canal radicular, a medicação intracanal pode ser um valioso complemento na desinfecção do sistema de canais radiculares. **Objetivo:** Este trabalho avaliou o sucesso radiográfico, após o intervalo de tempo de dois anos, em pacientes submetidos a tratamento endodôntico prévio. **Material e Método:** Realizou-se um estudo com 35 pacientes os quais apresentavam dentes unirradiculares e necrose pulpar com ou sem lesão periapical. Os pacientes foram divididos em três grupos. O primeiro grupo (G1) não recebeu nenhum tipo de medicação intracanal; no segundo grupo (G2) foi utilizada Clorexidina a 2%; e o terceiro grupo (G3) recebeu CFC. Para avaliação do sucesso do tratamento realizou-se radiografias periapicais: uma no início do tratamento; uma ao término deste; e outra após dois anos do tratamento endodôntico. A mensuração das lesões periapicais foi realizada através da delimitação das bordas da lesão.

**Resultado:** Os melhores resultados obtidos foram para o G3 para o percentual médio, com relação à diminuição da lesão; dos três grupos, o que teve resultado menos satisfatório foi o G2; e o grupo G1 conseguiu casos de sucesso na redução da lesão.

**Conclusão:** Frente à metodologia empregada verificou-se que o CFC foi mais efetivo quanto à diminuição do tamanho das lesões apicais quando comparado à Clorexidina a 2%.

**Palavras-chave:** Endodontia. Necrose Pulpar. Radiografia. Clorexidina. Hidróxido de cálcio.

## ABSTRACT

**Introduction:** In cases of pulp necrosis, where the increased virulence of microorganisms survive in the root canal, the intracanal medication can be a valuable addition for the disinfection of the root canal system. **Aim:** This study evaluated the radiographic success, after the period of two years in patients undergoing previous endodontic treatment. **Material and Method:** We conducted a study with 35 patients who had single-rooted teeth and pulp necrosis with or without apical periodontitis. The patients were divided into three groups. The first group (G1) received no type of temporary dressing; the second group (G2) was used 2% chlorhexidine; and the third group (G3) received CFC. To evaluate the success of the treatment was carried out periapical: one at the beginning of treatment; one at the end of this; and another two years after the endodontic treatment. The measurement of periapical lesions was performed by the delimitation of the lesion edges. **Result:** The best results were obtained for the G3 for the mean percentage reduction, with respect to the lesion; of the three groups, which had less satisfactory result was the G2; and the G1 got successes in reducing injury. **Conclusion:** Front of the methodology found that the CFC was more effective in terms of decreasing the size of the apical lesions when compared to the 2% chlorhexidine.

**Key words:** Endodontics. Pulp necrosis. Radiography. Chlorhexidine. calcium hydroxide.

---

## 1 INTRODUÇÃO

Nos casos de necrose pulpar, onde os microrganismos de maior virulência sobrevivem no interior do canal radicular, mesmo após cuidadoso preparo biomecânico, a medicação intracanal pode ser um valioso complemento na desinfecção do sistema de canais radiculares, reduzindo a microbiota endodôntica e, conseqüentemente, favorecendo o reparo do tecido periapical [1-13].

A medicação intracanal tem sido utilizada para: eliminar as bactérias remanescentes após o preparo biomecânico do canal radicular; amenizar a dor e a inflamação dos tecidos periapicais; neutralizar os restos teciduais; agir como uma

barreira de preenchimento temporário; e ajudar a remover exsudatos persistentes [1,7,10].

O gluconato de clorexidina em gel tem sido utilizado como solução irrigadora e como medicação intracanal. Porém, poucos estudos reportam-se ao efeito clínico decorrente deste tipo de aplicação da clorexidina [7,11,13-15].

Outro medicamento que vem sendo estudado é a pasta CFC (30 mg de ciprofloxacina, 30 mg de metronidazol e 60 mg de hidróxido de cálcio pró-análise), que em associação a um veículo hidrossolúvel, é indicada nos casos de infecções resistentes à terapia endodôntica, as chamadas lesões refratárias [1,7,11,13,15,16].

Desta forma, a seleção de uma medicação intracanal que possua eficiente ação bactericida, que tenha capacidade de estimular a reparação tecidual e, principalmente, apresentar boa tolerabilidade pelos tecidos periapicais, é de fundamental importância para proporcionar uma maior probabilidade de sucesso no tratamento endodôntico [4,7,8,12,17,18].

O aspecto radiográfico é importante, este controle longitudinal, valendo-se de sinais e sintomas, apresenta recursos para determinar o sucesso do tratamento, com a diminuição ou desaparecimento, radiograficamente da lesão periapical [3,19].

O objetivo desta pesquisa é avaliar o sucesso radiográfico após o intervalo de tempo de 2 (dois) anos, empregando-se, ou não, o CFC e a Clorexidina como medicações intracanaís, verificando o reparo periapical, e, se existe diferença entre as medicações testadas.

## **2 MATERIAIS E MÉTODOS**

Este estudo foi aprovado pelo Comitê de ética em Pesquisa da Faculdade Integrada de Patos (FIP's-Patos/PB- Brasil) sob protocolo de número CEP/FIP nº 160/2012. Além disso, os pacientes assinaram um Termo de Consentimento Livre e Esclarecido ao aceitarem participar da pesquisa.

O presente estudo pode ser classificado como um estudo analítico observacional, prospectivo e longitudinal, em pacientes com dentes unirradiculares, apresentando necrose pulpar com ou sem lesão periapical, do tipo Ensaio Clínico Controlado e Randomizado.

A pesquisa foi realizada na Clínica Escola de odontologia da Faculdade Integrada de Patos (FIP's-Patos/PB- Brasil). O universo da pesquisa foi composto por pacientes que participaram de uma pesquisa previamente em que foi aplicado duas medicações intracanaís (Clorexidina e CFC). A amostra foi composta por tratamento endodôntico de 60 dentes unirradiculares que apresentavam necrose pulpar e lesão periapical.

A análise se baseou no acompanhamento radiográfico inicial e 2 anos após o tratamento. Desses casos, ocorreram 23 desistências durante o período de controle radiográfico, sendo que, ao final, o experimento contou com 35 elementos. Alguns pacientes recrutados não compareceram às consultas, enquanto outros apresentaram mudança de endereço ou telefone, tornando difícil sua localização. Foram excluídos, os pacientes participantes da pesquisa anterior que se recusaram a submissão ao novo exame radiográfico; pacientes que tiveram removido e/ou então perdido o dente tratado por qualquer motivo no período de 2 (dois) anos do tratamento endodôntico.

Os pacientes foram divididos em três grupos como ilustrado na tabela 1. O primeiro grupo (G1) não recebeu nenhum tipo de medicação intracanal; no segundo grupo (G2) foi utilizada como medicação intracanal Clorexidina a 2%; e o terceiro, grupo (G3) recebeu CFC (Ciprofloxacino, flagyl e hidróxido de cálcio) + Polietilenoglicol 400.

Tabela 1: Distribuição dos grupos em relação ao número de dentes e o tipo de medicação intracanal utilizada.

Grupos	N° Dentes	Medicação Intracanal
G1	8	Sem medicação
G2	15	Clorexidina 2%
G3	12	CFC + PEG 400*

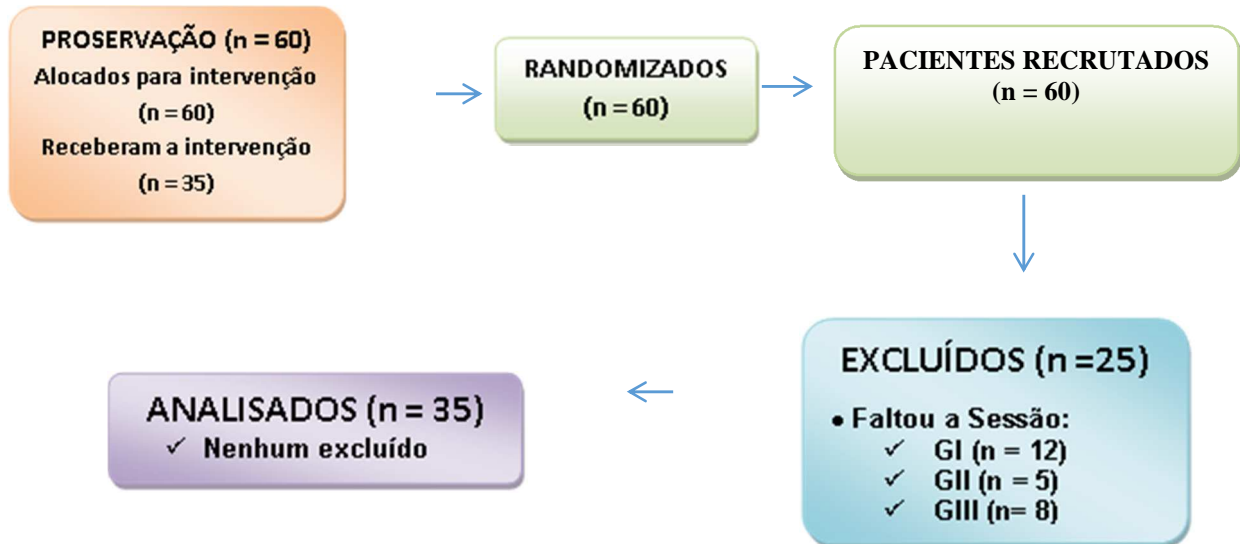
\*Ciprofloxacino, flagyl e hidróxido de cálcio + Polietilenoglicol 400

Os dados coletados foram anotados em uma planilha previamente elaborada onde constava o nome do paciente; a presença ou ausência de qualquer alteração periapical, antes do tratamento endodôntico, e a mensuração periapical, se necessária. Quando não havia lesão periapical previamente ao tratamento endodôntico, a análise restringia-se à avaliação do surgimento ou não de lesão. Para avaliação do sucesso do tratamento foram realizadas radiografias periapicais

utilizando-se um aparelho de radiografia odontológico (Timex 70c - Gnatus). As radiografias foram realizadas nos seguintes momentos: uma no início do tratamento; uma ao término deste, sendo que esta foi realizada anteriormente em outra pesquisa, e outra 2 (dois) anos após o tratamento endodôntico, comparando-se esta com as duas primeiras. Ao observar o reparo periapical e a evolução do processo de reparo do tratamento endodôntico, bem como, a ausência ou presença de lesão periapical. Nos casos em que havia a presença de lesão, observou-se a evolução desta quanto à regressão, aumento de tamanho ou estagnação. A mensuração das lesões periapicais foi realizada através da delimitação das bordas da lesão, em seu maior diâmetro, com o auxílio do negatoscópio (Negatoscópio Tele-Panorâmico Com Lupa BLUE), e uma régua milimetrada (millimeter rule – Moyco) e de lapiseira grafite 0,5mm. A pesquisa foi realizada por um único operador, que quantificou em milímetros o maior diâmetro demarcado pelas áreas radiolúcidas periapicais. As radiografias foram armazenadas em três envelopes para cada paciente, sendo que uma continha à radiografia do início do tratamento, outro, a radiografia do término deste, e, por último, a radiografia correspondente há dois anos após o primeiro tratamento. Os envelopes eram dispostos em ordem sobre uma mesa, e, após ser manipulada, a radiografia era retirada de seu interior, para ser avaliada. As medidas foram feitas em sequência a partir da radiografia inicial até aquela que foi realizada no presente estudo. As tomadas radiográficas foram todas realizadas com o mesmo aparelho e com o tempo de exposição de 0,63 segundos. As medidas em milímetros nas três radiografias realizadas foram comparadas e os percentuais de redução do tamanho da lesão estabelecidos através da comparação do diâmetro da lesão da radiografia inicial e a do período em questão. Os valores percentuais de cada caso nos três momentos avaliados foram somados e divididos pelo número de participantes do grupo, resultando um valor médio percentual de regressão das lesões em cada medicação e a cada período. Posteriormente os números obtidos em cada grupo foram comparados.

### 3 RESULTADOS

Figura 1: Recrutamento e alocação de pacientes.



As medidas em milímetros nas Radiografias prévias, no início e dois anos dos dentes, foram comparadas e os percentuais de redução do tamanho de lesão, estabelecidos através da comparação do diâmetro da lesão da radiografia inicial e 02 anos após. Os valores percentuais de cada caso foram tomados por parâmetro de média, nos três momentos por grupo de cada medicação, G1 (Sem Medicação), G2 (Clorexidina 2%) e G3 (CFC + PEG 400). Esse parâmetro resultou em um valor médio percentual de regressão das lesões em cada medicação e a cada período.

Durante a análise de cada um dos grupos, observamos que para o grupo G1, o percentual de regressão total das lesões para dois anos após o tratamento foi de 75% (6 dos 8 casos), constatamos que o percentual médio da diminuição do tamanho das lesões foi de 66,67%, (6 dos 15 casos), para o período de dois anos após o tratamento.

A análise do grupo G2, observamos que o percentual de regressão total das lesões para dois anos após o tratamento foi de 53% (8 dos 15 casos estudados), constatamos que o percentual médio da redução no tamanho das lesões observadas atingiu 78,95% ou doze dos quinze casos para o período de dois anos após o

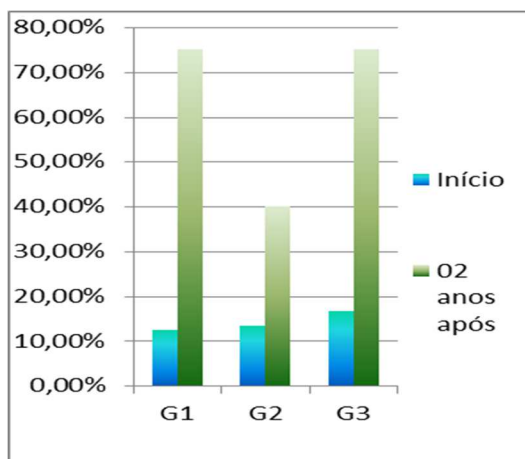
tratamento. Para o G3, obteve-se por observação o percentual de regressão total das lesões para dois anos, após o tratamento foi de 75% (igual ao grupo G1), ou nove dos doze casos estudados, constatamos ainda que o percentual médio da diminuição do tamanho das lesões foi de 100%, ou todos os doze casos para este grupo, no período de dois anos após o tratamento.

Tabela 2: Percentuais do tamanho das lesões periapicais ao longo do tempo.

	G1	G2	G3
<b>Início</b>	12,5%	13,3%	16,67%
<b>02 anos</b>	75%	40%	75%

Na Figura 2 foi estabelecido um comparativo entre os grupos, G1, G2 e G3, na tentativa de demonstrar o desempenho de cada medicação através do percentual médio de redução das lesões no início e dois anos após o tratamento, nesse estudo. Dessa forma, a figura 2 nos apresenta de forma clara uma crescente redução no tamanho das lesões.

Figura 2: Redução média do tamanho das lesões no início e 02 anos após.



Fonte: (FACHIN; NUNES; MENDES, 2006).

## 4 DISCUSSÃO

O intuito de se estudar as medicações intracanaís, utilizadas após o preparo biomecânico, é a procura de uma medicação ideal, principalmente do ponto de vista de diminuição da lesão periapical [7].

O estudo clínico randomizado (ECR) consiste basicamente em um tipo de estudo experimental, desenvolvido em seres humanos, que visa o conhecimento do efeito de intervenção em saúde, podendo ser considerado como uma das ferramentas mais poderosas para a obtenção de evidências para a prática clínica [20].

A literatura registra estudos que buscaram relacionar a dor pós-operatória e o emprego de medicações intracanaís, e, ou, a utilização de medicações intracanaís avaliando a evolução de lesões periapicais em dentes com necrose pulpar [1,3,5,7-9,11,13,14,17,21].

Contudo, verificou-se um reduzido número de estudos utilizando a pasta CFC (Ciprofloxacino, Flagyl e Hidróxido de cálcio) + Polietileno glicol 400 (PEG 400) e Clorexidina 2% como medicações intracanaís [1,11,14,22].

Com a compreensão da importância da medicação intracanal, algumas substâncias têm sido utilizadas para cumprir este papel. A mais comumente utilizado é o hidróxido de cálcio<sup>7</sup>. O mecanismo de ação do hidróxido de cálcio consiste em aumentar o pH em torno de 12,0, onde poucos microorganismos são capazes de sobreviver [1,10]. Contudo, dada à capacidade de algumas cepas se adaptarem ao meio alcalino (*Enterococcus faecalis*), o hidróxido de cálcio pode ter suas propriedades antimicrobianas limitadas, quando utilizado como medicação intracanal [1,11,15]. Para melhorar a atividade antibacteriana, o hidróxido de cálcio tem sido utilizado em associação com diversas medicações, dentre elas: o ciprofloxacino e o metronidazol (Flagyl), formando a pasta CFC [11].

Observou-se no presente estudo que os melhores resultados obtidos quanto à diminuição da lesão foram para o G3, no qual foi utilizado CFC como medicação intracanal. Podemos sugerir que esse resultado é consequência da ação antibacteriana potente do CFC que é atribuída à associação dos dois antibióticos: o ciprofloxacino e o metronidazol [1,7,11,13,15,23]. Estes resultados estão de acordo com estudo desenvolvido<sup>[11]</sup>, em que ao estudarem a concentração inibitória mínima do iodofórmio, hidróxido de cálcio e CFC, necessária para eliminar *Staphylococcus*



*aureus*, *Pseudomonas aeruginosa*, *Enterococcus faecalis* e *Bacteroides fragilis*, observaram que o CFC foi a medicação intracanal mais efetiva contra todas as bactérias.

Em relação à regressão total das lesões, os resultados menos favoráveis foram para o G2, grupo com a Clorexidina a 2%, discordando da maioria dos estudos nos quais esta medicação foi utilizada e apresentou boa eficácia antibacteriana [15,17,23]. Os resultados desta pesquisa quanto a Clorexidina a 2% está compatível com outros estudos [14,19].

Este estudo está em desacordo com os resultados apresentados no estudo<sup>3</sup> onde 44,4% dos pacientes analisados apresentaram ausência total de lesão apical após 9 meses do tratamento, e percentual médio de redução das lesões de 69,6%. Os autores concluíram que, a utilização de Clorexidina a 2% como medicação intracanal em casos de necrose pulpar é melhor do que a utilização de hidróxido de cálcio, sendo essa uma boa alternativa de medicação intracanal. Nesta pesquisa, apesar do Hidróxido de Cálcio, não ter sido utilizado isoladamente, o CFC apresentou melhores resultados do que a Clorexidina.

O preparo biomecânico tem demonstrado ser o passo crucial na redução das populações microbianas do canal radicular em dentes com necrose pulpar, com ou sem lesão periapical [6,13].

Alguns estudos comprovaram que somente a instrumentação dos canais radiculares produz culturas bacterianas negativas na proporção de 10 a 50% [1,24]. Quando somada a irrigação com hipoclorito de sódio, essa proporção aumenta para 28 a 92% [1,12,21].

Ocorre rápida proliferação bacteriana no sistema de canais radiculares, quando este é deixado vazio, após o preparo biomecânico, sugerindo que as condições deixadas no interior do sistema de canais radiculares, favorecem a proliferação bacteriana [17].

No presente estudo foi estabelecido um grupo experimental, no qual não se utilizou medicação intracanal, conforme algumas pesquisas [8,20]. Entretanto, os resultados mostraram que houve diminuição do tamanho da lesão, havendo um percentual de regressão total das lesões de 75%, principalmente, quando comparado à utilização de Clorexidina, onde o percentual de regressão total das lesões foi de 53%, o que nos chamou atenção, pois, estudos afirmam que, após um criterioso

preparo biomecânico, microrganismos podem sobreviver em áreas inacessíveis, como túbulos dentinários e ramificações, e se organizarem de tal maneira a formar um biofilme [11].

O biofilme periapical é geralmente encontrado em dentes com necrose pulpar e lesão periapical. Isto salienta a necessidade da utilização de medicação intracanal entre sessões, com o objetivo de eliminar microrganismos não afetados pelas soluções irrigadoras e limas endodônticas, impedindo a perpetuação de uma lesão periapical e, conseqüentemente, o fracasso do tratamento endodôntico [1,6,11,15,18].

Um papel importante da medicação intracanal é impedir a proliferação de microrganismos, que poderá ocorrer com o restabelecimento de um ambiente de anaerobiose, após a colocação de um selamento provisório coronário, caso ainda existam microrganismos remanescentes ao preparo biomecânico<sup>[6]</sup>. Esta medicação intracanal poderá atuar de duas maneiras: como barreira física e/ou química<sup>[7]</sup>. A atuação como barreira física não fica limitada apenas ao terço coronário do canal, pois a medicação intracanal também tem o papel de selar apicalmente, impedindo a entrada de fluidos teciduais pelo forame apical e foraminas. Desta forma, evita o suprimento nutritivo a microrganismos que porventura venham a sobreviver, nestas regiões, após o preparo biomecânico. Além disso, limita o espaço para a multiplicação de microrganismos, pela ação de preenchimento<sup>[7]</sup>.

Então, o fato do GI apresentar um sucesso radiográfico nos instiga a questionar à necessidade de usar ou não uma medicação intracanal após o Preparo Biomecânico, no entanto, outro estudo<sup>[1]</sup> preconizava a não utilização de uma medicação intracanal.

Novas alternativas de tratamento, como por exemplo, a Terapia Fotodinâmica, a Irrigação Ultrassônica Passiva, que no momento funciona como coadjuvante dos Preparos Biomecânicos, está sendo bastante pesquisadas, espera-se que, em futuros próximos, poderemos desenvolver com segurança e respaldo científico, o tratamento de sessão única, em canais radiculares com polpa necrosada, e lesão periapical radiograficamente detectável. Este fato nos parece de suma importância, o que nos leva a sugerir investigações futuras deste assunto.

## **5 CONCLUSÃO**

Frente à metodologia empregada no presente estudo, verificou-se que o CFC foi mais efetivo na diminuição do tamanho das lesões apicais quando comparado à Clorexidina 2%. Os resultados apontam que após dois anos de tratamento endodôntico os maiores percentuais de diminuição do diâmetro da lesão ocorreram com o CFC e que, apesar de a Clorexidina ser amplamente utilizada na Endodontia, esta se apresentou menos efetiva do ponto de vista de diminuição da lesão apical, até mesmo quando comparada à ausência de medicação intracanal.

## **6 AGRADECIMENTOS**

Agradecimento à Universidade Potiguar- UNP, pela parceria e apoio no desenvolvimento desta pesquisa.

## **REFERÊNCIAS**

- 1- Chan LS, Hammerberg C, Kang K, Sabb P, Tauakkol A, Cooper KD. Human derival fibroblast interleukin-1 receptor antagonist (IL-1 ra) and interleukin-1 beta (IL-1  $\beta$ ) mRNA and protein are co-stimulated by phorbol ester: implication for a homeostatic mechanism. *J Invest Dermatol.* 1992; 99: 315-322.
- 2- Estrela C, Pécora JD, Souza-Neto MD, Estrela CR, Baumann LL. Effect of vehicle on antimicrobial properties of calcium hydroxide. *Braz Dent J* 1999;10:63-72.
- 3- Fachin EVF, Nunes LSS, Mendes AF. Alternativas de medicação intracanal em casos de necrose pulpar com lesão periapical. *Revista Odonto Ciência. Faculdade de Odontologia/PUCRS.* 2006; 21(54):351 – 357.
- 4- Farias G, Nelson-filho P, Freitas AC, Assed S, Ito IY. Antibacterial effect of root canal preparation and calcium hydroxide paste (Calen) intracanal dressing primary teeth with apical periodontitis. *J Appl Oral Sci.* 2005; 13(4): 351 - 355.
- 5- Fava LRG, Conde MC, Siqueira Jr JF. Emprego endodôntico da clorexidina: perspectivas atuais e futuras. *J Bras Clin Odontol Int.* 2001; 5:478-485.
- 6- Gama TGV, Machado JCO, Abad EC, Rôças IN, Siqueira JrJF. Postoperative pain following the use of two different intracanal medications. *Clin Oral Invest.* 2008; 12:325 - 330.

7- Ghoddusi J, Javidi M, Zarrabi MH, Bagheri H. Flare-up incidence and severity after using calcium hydroxide as intracanal dressing. *The New York State Dental Journal*. 2006; 4(72): 24 - 28.

8- Heling I, Sommer D, Steinberg D, Friedman M, Sela MN. Microbiological evaluation of the efficacy of chlorhexidine in a sustained-release device for dentine sterilization. *Intern Endodontic J*. 1992; 25(1): 15-9.

9- Máiquez S, Percoco GP, Gonzàlez LA. Evaluaciòn del hidròxido de càlcio em la prevenciòn del dolor endodòntico intercitas em pulpas necròticas. *Rev Cubana Estomatol*. 2001; 38(1): 19 – 24.

10- Molander A, Warfvinge J, Reit C, Kvist T. Clinical and Radiographic Evaluation of One and Two-visit Endodontic Treatment of Asymptomatic Necrotic Teeth With Apical Periodontitis: A Randomized Clinical Trial. *Consort Clinical Trial*. 2007 Oct; 33(10):1145-1148.

11- Pallotta RC, Ribeiro MS, Machado ML. Determination of the minimum inhibitory concentration of four medicaments used as intracanal medication. *Aust Endod J*. 2007; 33:107 – 111.

12- Siqueira JrJF, Machado AG, Silveira RM, Lopes HP, Uzeda M. Evaluation of the effectiveness of sodium hypochlorite used with three irrigation methods in the elimination of *Enterococcus faecalis* from the root canal, in vitro. *Int Endodod J*. 1997; 30(4):279-282.

13- Silva M, Andrade JrC, Zaia AA, Pessoa OF. Microscopic cleanliness evaluation of the apical root canal after using calcium hydroxide mixed with chlorhexidine, propylene glycol, or antibiotic paste. *Oral Surg Oral Med Oral Pathol Oral Radiol Endod*. 2011; 111:260-264.

14- Assed S, Ito IY, Leonardo MR, Silva LAB, Lopatin DE. Anaerobic microorganisms in root canals of human teeth with chronic apical periodontitis detected by indirect immunofluorescence. *Endod Dent Traumatol*. 1996; 12(2): 66 – 69.

15- Lima KC, Fava LRG, Siqueira Jr FJR. Susceptibilities of *Enterococcus faecalis* biofilms to some antimicrobial medications. *J Endod*. 2001; 27:616 – 619.

16- Bashetty K, Hegde J. Comparison of 2% chlorhexidine and 5.25% sodium hypochlorite irrigating solutions on postoperative pain: A randomized clinical trial. *Indian J Dent Res*. 2010; 21(4).

17- Nagem Filho H, Nagem HD, Coutinho KQ, Carvalho PRMA, Fiuza CT. Proprieties of Camphorated Paramonochlorofenol and Camphorated Paramonochlorofenol Associated to the Calcium Hydroxide. *Pesq. Bras. Odontoped Clin. Integr*. 2007 Set/Dez; 7(3): 235-239.

18- Penesis VA, Fitzgerald PI, Fayad MI, Wenckus CS, Begole EA, Johnson BR. Outcome of One-Visit and Two-visit Endodontic Treatment of Necrotic Teeth With

Apical Periodontitis: A Randomized Controlled Trial with One-Year Evaluation. JOE. 2008; 34(3):251-256.

19- Stashenko P, Yu SM, Wang CY. Kinetics of immune cell and bone resorptive responses to endodontic infections. J Endod. 1992 Sept; 18(9): 422-426.

20- Ferreira GS, Travassos RMC, Albuquerque DS, Oliveira IKC. Incidência de Flare-ups na clínica de endodontia da FOP/UPE. Revista de odontologia da universidade cidade de São Paulo. 2007; 1(19): 33 - 38.

21- Wang CY, Tani-ishi N, Stashenko P. Bone-resorptive cytokine gene expression in periapical lesions in the rat. Oral Microbiol Immunol, Denmark. 1997; 12:65-71.

22- Iwu C, Macfarlane TW, Mackenzie D, Stenhouse D. The microbiology of periapical granulomas. Oral Surg Oral Med Oral Pathol. 1990; 69(4): 502 – 505.

23- Siqueira JrJF.; Lopes, H. P. Mechanisms of antimicrobial activity of calcium hydroxide: a critical review. Int Endod J . 1999; 32:361-369.

24- Hoshino E, Kurihara-ando N, Sato I, Uematsu H, Sato M, Kota K, Iwaku M. In vitro antibacterial susceptibility of bacteria taken from infected root dentine to a mixture of ciprofloxacin, metronidazole and minocycline. Int Endod J. 1996 Mar; 29(2):125-130.